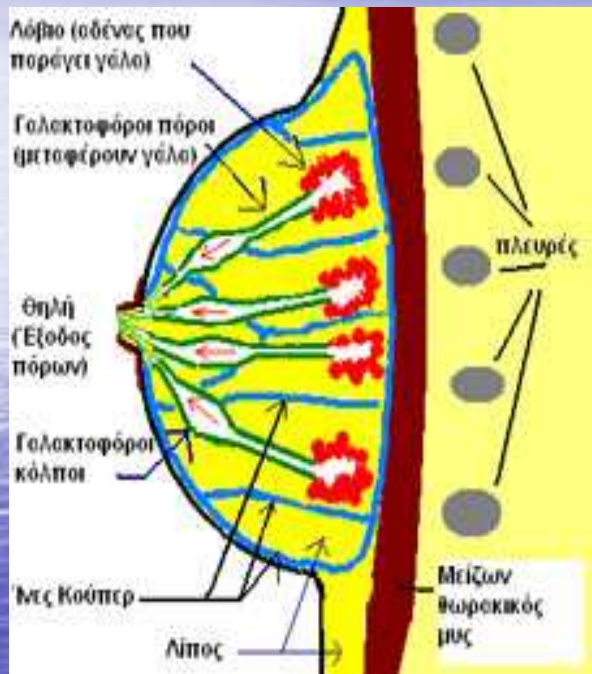
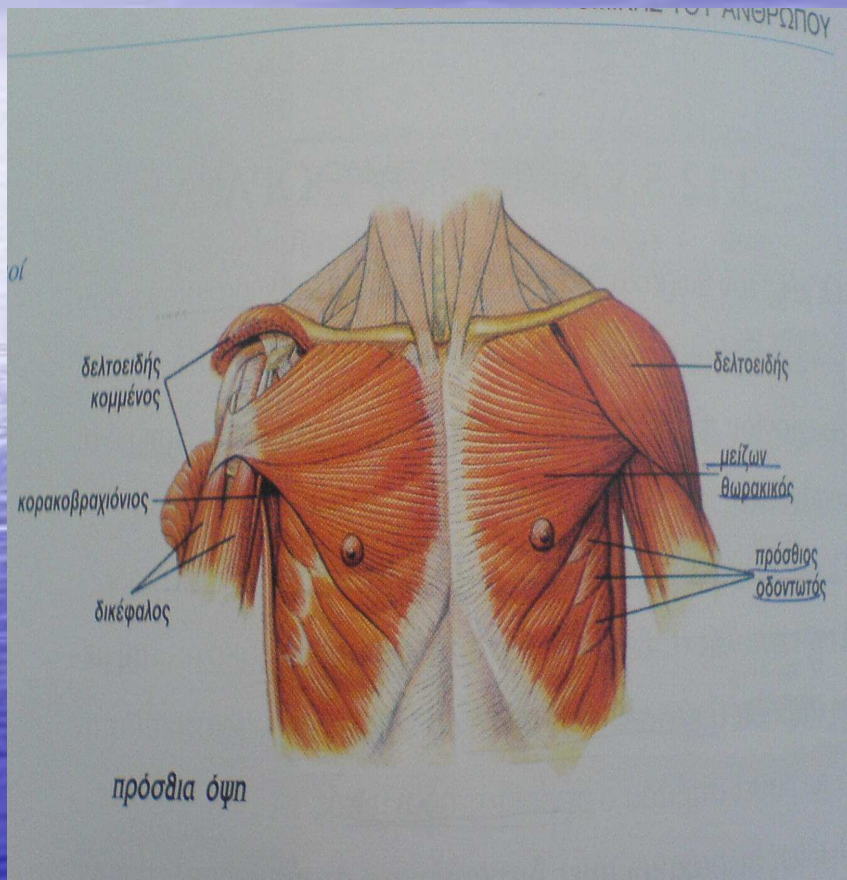


ΑΝΑΤΟΜΙΚΑ ΣΤΟΙΧΕΙΑ



- ΠΡΟΣΘΙΟ ΘΩΡΑΚΙΚΟ ΤΟΙΧΩΜΑ
- ΠΕΡΙΜΕΤΡΟ ΚΥΚΛΙΚΗ
- ΥΨΟΣ 11-12cm, ΠΛΑΤΟΣ 10cm, ΠΑΧΟΣ 5-6cm
- ΚΟΡΥΦΗ ΤΗΣ ΘΗΛΗΣ ΔΙΑΤΡΗΤΗ 15-20 ΜΙΚΡΑ ΣΤΟΜΙΑ
- ΑΓΓΕΙΩΣΗ (αρτηρίες, φλέβες και λεμφαγγεία)
- ΜΕΣΩ ΠΡΟΚΛΗΣΗΣ ΤΟΥ ΑΡΡΕΝΟΣ ΓΙΑ ΣΕΞΟΥΑΛΙΚΗ ΔΡΑΣΤΗΡΙΟΤΗΤΑ
- ΜΕΣΩ ΕΞΩΜΗΤΡΙΑΣ ΥΠΟΣΤΗΡΙΞΗΣ ΤΟΥ ΝΕΟΓΝΟΥ (γαλουχία)

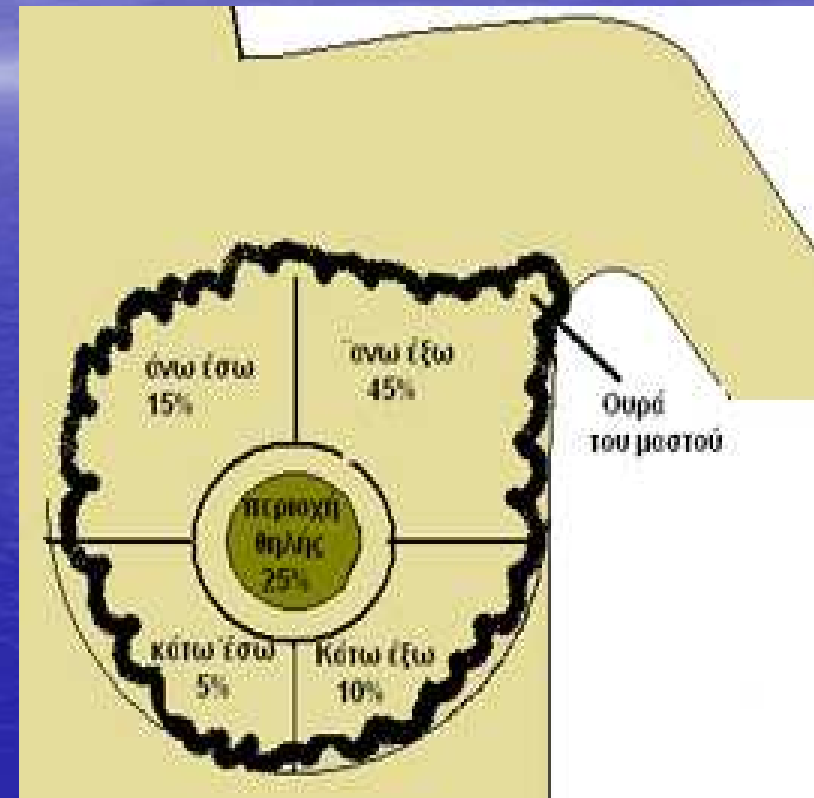
ΜΥΕΣ ΤΟΥ ΜΑΣΤΟΥ



- Μείζων Θωρακικός
- Ελάσσων Θωρακικός
- Πρόσθιος Οδοντωτός
- Πλατύς Ραχιαίος
- Έξω Λοξός Κοιλιακός
- Κορακοβραχιόνιος

ΣΥΓΓΕΝΕΙΣ ΑΝΩΜΑΛΙΕΣ ΑΝΑΠΤΥΞΗΣ ΤΩΝ ΜΑΣΤΩΝ ΕΝΤΟΠΙΣΜΟΣ ΚΑΡΚΙΝΟΥ ΜΑΣΤΟΥ

- ✓ ΑΜΑΣΤΙΑ
- ✓ ΠΟΛΥΘΗΛΙΑ
- ✓ ΠΟΛΥΜΑΣΤΙΑ
- ✓ ΣΥΜΜΑΣΤΙΑ
- ✓ ΥΠΟΠΛΑΣΙΑ
- ✓ ΜΑΚΡΟΜΑΣΤΙΑ
- ✓ ΓΙΓΑΝΤΙΣΜΟΣ ΤΟΥ ΜΑΣΤΟΥ




- ΣΠΑΝΙΑ ΣΕ ΗΛΙΚΙΑ <25ετών,
- ΚΙΝΔΥΝΟΣ 60 ΚΑΙ ΑΝΩ ΦΤΑΝΕΙ ΣΤΟ 7%
- ΣΥΧΝΟΤΕΡΑ ΣΕ ΛΕΥΚΕΣ ΓΥΝΑΙΚΕΣ,ΑΓΑΜΕΣ ΚΑΙ ΑΤΟΚΕΣ

ΚΑΤΑΤΑΞΗ ΚΑΚΟΗΘΩΝ ΝΕΟΠΛΑΣΜΑΤΩΝ

ΚΑΚΟΗΘΗ ΕΠΙΘΗΛΙΑΚΑ



- ✓ ΠΟΡΟΓΕΝΕΣ ΜΗ ΔΙΗΘΗΤΙΚΟ
- ✓ ΠΟΡΟΓΕΝΕΣ ΔΙΗΘΗΤΙΚΟ
- ✓ ΛΟΒΙΑΚΟ
- ✓ ΡΑΓΕΤ



ΚΑΚΟΗΘΗ ΜΕΣΕΓΧΥΜΑΤΟΓΕΝΗ



- ✓ ΙΝΟΣΑΡΚΩΜΑ
- ✓ ΛΙΠΟΣΑΡΚΩΜΑ
- ✓ ΑΓΓΕΙΟΣΑΡΚΩΜΑ
- ✓ ΛΕΙΟΜΥΟΣΑΡΚΩΜΑ
- ✓ ΡΑΒΔΟΜΥΟΣΑΡΚΩΜΑ
- ✓ ΛΕΜΦΑΓΓΕΙΟΣΑΡΚΩΜΑ
- ✓ ΚΥΣΤΕΟΣΑΡΚΩΜΑ

ΚΛΙΝΙΚΗ ΕΙΚΟΝΑ-ΚΛΙΝΙΚΗ ΕΞΕΤΑΣΗ

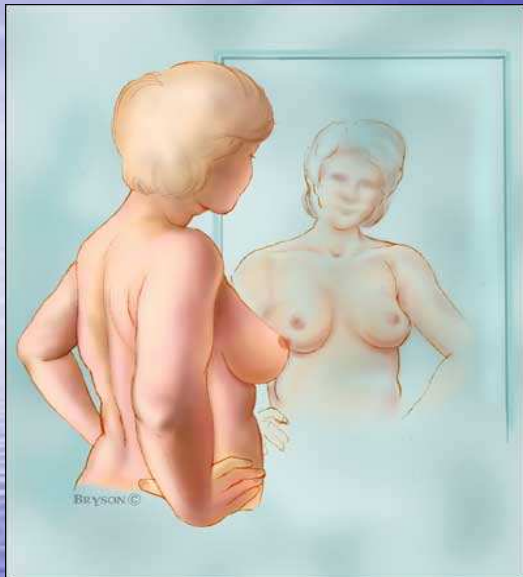
ΚΛΙΝΙΚΗ ΕΙΚΟΝΑ

- ❖ ΨΗΛΑΦΗΤΗ ΜΑΖΑ
- ❖ ΟΓΚΙΔΙΟ → κύστη, λίπωμα, αδένωμα, σάρκωμα, καρκίνωμα
- ❖ ΟΨΗ ΦΛΟΙΟΥ ΠΟΡΤΟΚΑΛΙΟΥ
- ❖ ΕΚΡΙΜΜΑ ΘΗΛΗΣ
- ❖ ΑΛΓΟΣ

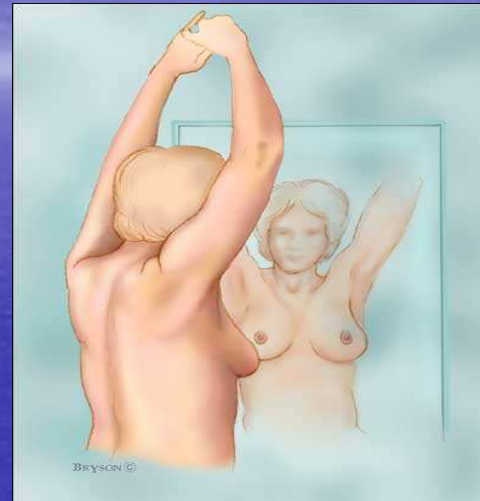
ΚΛΙΝΙΚΗ ΕΞΕΤΑΣΗ

- ❖ ΙΣΤΟΡΙΚΟ
- ❖ ΕΠΙΣΚΟΠΗΣΗ
- ❖ ΨΗΛΑΦΗΣΗ

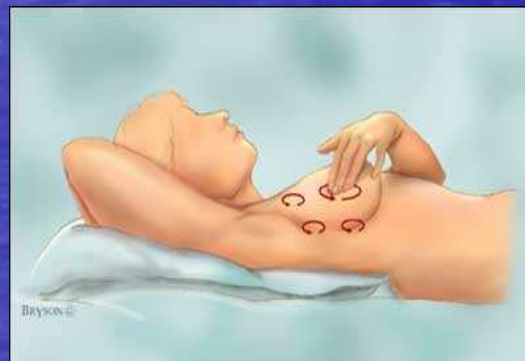ΑΥΤΟΕΞΕΤΑΣΗ ΜΑΣΤΟΥ



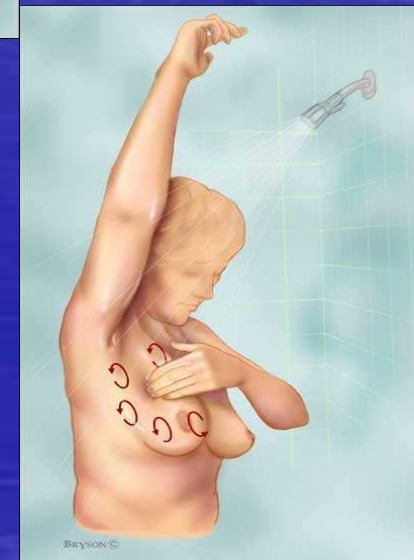BHMA 1o



BHMA 2o



BHMA 3o



BHMA 4o

ΘΕΡΑΠΕΥΤΙΚΕΣ ΜΕΘΟΔΟΙ

1. ΣΥΝΤΗΡΗΤΙΚΗ

A) Χημειοθεραπεία

B) Ακτινοθεραπεία

2. ΧΕΙΡΟΥΡΓΙΚΗ

A) Χειρουργικές
επεμβάσεις

B) Ορμονοθεραπεία



ΡΙΖΙΚΗ ΜΑΣΤΕΚΤΟΜΗ

ΜΕΡΙΚΗ ΜΑΣΤΕΚΤΟΜΗ

ΑΠΛΗ ΜΑΣΤΕΚΤΟΜΗ

ΥΠΟΔΟΡΙΟΣ ΜΑΣΤΕΚΤΟΜΗ

ΟΓΚΕΚΤΟΜΗ

ΤΕΤΑΡΤΕΚΤΟΜΗ

ΤΕΧΝΙΚΕΣ ΑΝΑΚΑΤΑΣΚΕΥΗΣ ΤΟΥ ΜΑΣΤΟΥ

Α. ΕΝΘΕΜΑΤΑ ΜΑΣΤΟΥ

Β. ΔΙΑΤΑΤΗΡΕΣ ΙΣΤΩΝ

Γ. ΚΡΗΜΝΟΙ (εγκάρσιος
μυοδερματικός κρημνός
του ορθού κοιλιακού μυός
και του πλατέως ραχιαίου
μυός)

ΕΠΙΠΛΟΚΕΣ

Α. Αιμάτωμα

Β. Φλεγμονή

Γ. Εξαγγείωση ορού

Δ. Μη επούλωση τομής

Ε. Ανάπτυξη ινωδών

στοιχείων

ΑΠΟΚΑΤΑΣΤΑΣΗ ΤΗΣ ΘΗΛΗΣ

- ✓ Γίνεται 3-4 μήνες μετά την ανακατασκευής του μαστού
- ✓ Λήψη τμήματος της θηλής από τον ετερόπλευρο υγιή μαστό
- ✓ Δημιουργία θηλής με τοπικό/τοπικούς κρημνούς
- ✓ Λήψη τμήματος του λοβίου του αυτιού
- ✓ Το σκούρο χρώμα της άλω επιτυγχάνεται με tattoo

ΨΥΧΟΛΟΓΙΚΕΣ ΕΠΙΠΤΩΣΕΙΣ ΜΑΣΤΕΚΤΟΜΗΣ

- 1^ο ΣΤΑΔΙΟ : Άρνησης και απομόνωσης
- 2^ο ΣΤΑΔΙΟ : Θυμού
- 3^ο ΣΤΑΔΙΟ : Συνδιαλλαγής
- 4^ο ΣΤΑΔΙΟ : Κατάθλιψης
- 5^ο ΣΤΑΔΙΟ : Αποδοχής
- 6^ο ΣΤΑΔΙΟ : Ενοχής και υποβολής

ΝΟΣΗΛΕΥΤΙΚΗ ΑΝΤΙΜΕΤΩΠΙΣΗ ΑΣΘΕΝΟΥΣ ΜΕ ΑΓΧΟΣ-ΑΓΩΝΙΑ

- **ΝΟΣΗΛΕΥΤΙΚΗ ΔΙΑΓΝΩΣΗ**

Ανικανότητα προσωπικής συνδιαλλαγής σχετιζόμενη με το άγχος

- **ΠΡΟΓΡΑΜΜΑΤΙΣΜΟΣ ΝΟΣΗΛΕΥΤΙΚΩΝ ΠΑΡΕΜΒΑΣΕΩΝ**

Η ασθενής θα μειώσει τη βαθμίδα κατά ένα επίπεδο

- **ΕΦΑΡΜΟΓΗ ΝΟΣΗΛΕΥΤΙΚΩΝ ΠΑΡΕΜΒΑΣΕΩΝ**

- 1. Ο νοσηλευτής υποστηρίζει συναισθηματικά την ασθενή*
- 2. Δεν έρχεται σε αντιπαράθεση με την ασθενή για εξωπραγματικές αντιλήψεις*
- 3. Της διδάσκει ασκήσεις χαλάρωσης*
- 4. Χορηγεί ελαφρά ηρεμιστικά κατόπιν ιατρικής εντολής*

- **ΑΠΟΤΕΛΕΣΜΑΤΑ ΝΟΣΗΛΕΥΤΙΚΩΝ ΠΑΡΕΜΒΑΣΕΩΝ**

- 1. Μείωση της κλίμακας του άγχους σε ανεκτό επίπεδο.*
- 2. Η ασθενής γίνεται πρόθυμη για νέους τρόπους αντιμετώπισης του άγχους.*
- 3. Η ασθενής διοχετεύει την ενεργητικότητά της σε βοηθητικές δραστηριότητες.*

ΝΟΣΗΛΕΥΤΙΚΗ ΑΝΤΙΜΕΤΩΠΙΣΗ ΑΣΘΕΝΟΥΣ ΜΕ ΚΑΤΑΘΛΙΨΗ

- **ΝΟΣΗΛΕΥΤΙΚΗ ΔΙΑΓΝΩΣΗ**

Έλλειψη αυτοεκτίμησης

- **ΠΡΟΓΡΑΜΜΑΤΙΣΜΟΣ ΝΟΣΗΛΕΥΤΙΚΩΝ ΠΑΡΕΜΒΑΣΕΩΝ**

Ψυχολογική ενίσχυση της ασθενούς για αύξηση της αυτοεκτίμησης

- **ΕΦΑΡΜΟΓΗ ΝΟΣΗΛΕΥΤΙΚΩΝ ΠΑΡΕΜΒΑΣΕΩΝ**

- 1. Ο νοσηλευτής αναθέτει καθήκοντα και δραστηριότητες στην ασθενή*
- 2. Ενθαρρύνει την επικοινωνία με το προσωπικό και τους άλλους ασθενείς*
- 3. Επαινεί την πρόοδο της*
- 4. Εκφράζει την εμπιστοσύνη του στις ικανότητες της ασθενούς*

- **ΑΠΟΤΕΛΕΣΜΑΤΑ ΝΟΣΗΛΕΥΤΙΚΩΝ ΠΑΡΕΜΒΑΣΕΩΝ**

Η ασθενής

- 1. Ανακαλύπτει τις θετικές πλευρές της ζωής*
- 2. Αποδεικνύει τις ικανότητες επικοινωνίας*
- 3. Συμμετέχει στη θεραπεία και στο σχεδιασμό της φροντίδας*

ΠΡΟΕΓΧΕΙΡΗΤΙΚΗ ΝΟΣΗΛΕΥΤΙΚΗ ΦΡΟΝΤΙΔΑ

- Προεγχειρητική ψυχολογική προετοιμασία

- α. Αμφιβολίες για τη διάγνωση
- β. Άγχος , κατάθλιψη
- γ. Δυσκολία αποδοχής της εγχείρησης
- δ. Ο φόβος του πόνου και του θανάτου
- ε. Οικογενειακά προβλήματα
- στ. Δυνατότητα μετεγχειρητικής αυτοφροντίδας

- Προεγχειρητική σωματική ετοιμασία

- α. Εξασφάλιση αίματος
- β. Διαπίστωση φυσικών και θρεπτικών αναγκών
- γ. Χορήγηση ηρεμιστικών

ΜΕΤΕΓΧΕΙΡΗΤΙΚΗ ΝΟΣΗΛΕΥΤΙΚΗ ΦΡΟΝΤΙΔΑ

- Εμφάνιση πόνου
- Αιμορραγία
- Φροντίδα του τραύματος και πρόληψη φλεγμονής
- Πρόληψη λεμφοιδήματος
- Πρόληψη λοίμωξης
- Πρόληψη οιδήματος
- Διαταραχή σωματικού ειδώλου
- Διατροφή
- Μείωση κινητικότητας (κινήσεις του βραχίονα, προς την πλάτη, εκκρεμούς, κουπιού, τροχαλίας, γύρισμα σχοινάκι, αναρρίχηση στον τοίχο)

The background of the image is a vast, blue sky with wispy white clouds, transitioning into a deep blue ocean with gentle ripples. The horizon line is visible in the upper third of the frame. The word 'ΤΕΛΟΣ' is centered in the middle of the image.

ΤΕΛΟΣ